

Schweizerische Gesellschaft für Oto-Rhino-Laryngologie, Hals- und Gesichtschirurgie
Société suisse d'Oto-Rhino-Laryngologie et de Chirurgie cervico-faciale
Società Svizzera di Oto-Rino-Laringologia e di Chirurgia cervico-facciale

<http://www.orl-hno.ch>

Empfehlungen

für
die Abklärung, Behandlung und Nachsorge von
Patienten mit Karzinomen des Kopf-Hals-
Bereiches

Konsensus-Bericht
herausgegeben von der

Arbeitsgruppe für Hals- und Gesichtschirurgie
der Schweizerischen Gesellschaft für ORL,
Hals- und Gesichtschirurgie

Ausgabe 2011

Redaktion

A. Arnoux / A. Arnold / P. Dulguerov / C. Fischer / R. Giger /
S. Hasenclever / G. Huber / W. Müller / Ph. Pasche / S. Stöckli / P. Zbären.

Ausgabe 2002: M. Wolfensberger / A. Arnoux / P. Zbären / D. Althaus / D.
Meier / P. Dulguerov / Ph. Pasche / W. Müller / M. Mauderli / S. Hasenclever /
H. Wespi / P. Schläpfer / S. Schmid.

Inhaltsverzeichnis

1	Einleitung	3
2	Mundhöhle	7
2.1	Mundhöhle (ohne Lippen) cT1-2 cN0-1	8
2.2	Mundhöhle (ohne Lippen) cT>2 oder cN>1	11
2.3	Lippen cT1-2 cN0-1	14
2.4	Lippen cT>2 oder cN>1	17
3	Oropharynx	20
3.1	Oropharynx cT1-2 cN0-1	21
3.2	Oropharynx cT>2 oder cN>1	24
4	Larynx	27
4.1	Larynx cT1-2 cN0-1	30
4.2	Larynx cT>2 oder cN>1	33
5	Hypopharynx	36
5.1	Hypopharynx cT1-2 cN0-1	37
5.2	Hypopharynx cT3-4 oder cN>1	40
6	Nasopharynx	43
7	Halsmetastasen bei unbekanntem Primärtumor	46
8	Nase / Nasennebenhöhlen	50
9	Speicheldrüsen	55
9.1	Glandula parotis	56
9.2	Glandula submandibularis	59
10	Schilddrüse	62
11	Chemotherapie	67
12	Literatur	69

1 Einleitung

Jeder Arzt ist für die Betreuung seiner Patienten selbst verantwortlich. Er muss, nach entsprechender Aufklärung, zusammen mit dem Patienten entscheiden, welche weiteren Abklärungen nötig sind und welche Behandlung durchgeführt werden soll. Die hier vorgelegten Empfehlungen können und wollen ihm diese Verantwortung nicht abnehmen. Wir hoffen jedoch, dass sie jedem, der sich mit der Betreuung (Abklärung, Behandlung und Nachsorge) von Patienten mit Karzinomen des Kopf-Hals-Bereichs befasst, bei der oft schwierigen Arbeit helfen werden.

Wo vorhanden, stützen sich die Empfehlungen auf wissenschaftlich erhärtete Daten. Ansonsten dokumentieren sie den Konsensus unter den in der Arbeitsgruppe für Hals- und Gesichtschirurgie vertretenen Kliniken.

Die Empfehlungen betreffen die häufigsten Malignome des Kopf-Hals-Bereichs und erheben keinen Anspruch auf Vollständigkeit. Sie sind weder als definitiv noch als in jeder Hinsicht verbindlich anzusehen.

Die Empfehlungen sollen dazu dienen

- den mit der Betreuung von Patienten mit Kopf-Hals-Tumoren beauftragten Arzt bei der Entscheidungsfindung und bei der Führung des Patienten zu helfen.
- dem in Ausbildung befindlichen wie dem praktizierenden HNO-Arzt zu helfen, den Stand seines Wissens zu überprüfen.
- die Qualität der Betreuung durch Standardisierung zu verbessern.

Die abgegebenen Empfehlungen werden durch folgende Begriffe zusätzlich qualifiziert:

- O "obligat" (sollte nur ausnahmsweise, in genau begründeten Situationen anders gehandhabt werden)
- R "in der Regel" (wird als Standard empfohlen, kann in begründeten Situationen anders gehandhabt werden)
- W "wünschenswert" (grundsätzlich empfohlen, kann aber auch anders gehandhabt werden)
- verweist auf Ergänzungen, Erklärungen oder Einschränkungen

Die Empfehlungen sind aufgeteilt nach Organ und Tumorstadium (bei der Schilddrüse nach der Histologie). Um die Orientierung zu erleichtern, ist jedes Kapitel in sich abgeschlossen. Damit erübrigt sich der Bezug auf andere Abschnitte. Jedem Kapitel ist die TNM-Klassifikation nach UICC 2009 zur Orientierung vorangestellt. Der Abschnitt *Allgemeine Diagnostik* bezieht sich in der Regel auf die Abklärungen bei Verdacht auf ein Karzinom, der Abschnitt *Weitere Abklärungen vor Therapieentscheid* dagegen auf Abklärungen, die nötig werden, wenn die Karzinomdiagnose gestellt ist. Im Einzelfall können diese beiden Phasen natürlich anders ablaufen.

Im Abschnitt *Therapie* werden die heute allgemein akzeptierten Behandlungsoptionen aufgeführt, ohne eine Wertung vorzunehmen. Empfehlungen bezüglich chirurgischer Massnahmen beziehen sich immer nur auf den Fall, dass eine chirurgische Behandlung gewählt wurde und besagen nicht, dass eine chirurgische Behandlung in jedem Fall indiziert ist oder empfohlen wird. Empfehlungen bezüglich Durchführung von Radiotherapie und Chemotherapie werden bewusst keine abgegeben, da sie nicht in den Kompetenzbereich des ORL-Arztes gehören.

Entscheidung zur Therapie sollten grundsätzlich im Rahmen eines interdisziplinären "Tumor Boards" gefällt und schriftlich festgehalten werden.

Die folgenden ausländischen Guidelines wurden bei der Erarbeitung dieser Empfehlungen berücksichtigt:

- die "Clinical Practice Guidelines for the Diagnosis and Management of Cancer of the Head and Neck", herausgegeben von der "American Society for Head and Neck Surgery" und der "Society of Head and Neck Surgeons"
- der Konsensusbericht "Onkologie des Kopf-Hals-Bereiches" der Deutschen Gesellschaft für Hals-Nasen-Ohren-Heilkunde
- das Kapitel "Karzinome des oberen Aerodigestivtrakts" der "Kurzgefassten Interdisziplinären Richtlinien 2000" der Deutschen Krebsgesellschaft
- das "Consensus Document" der British Association of Otolaryngology, Head and Neck Surgery

Folgende Abkürzungen werden verwendet:

CT	Computer Tomografie
FNP	Feinnadelpunktion
i.d.R.	in der Regel
ITN	Intubationsnarkose
LA	Lokalanästhesie
MRT	Magnetresonanz Tomografie
ND	Neck Dissection
NG-Sonde	nasogastrale Sonde/Magensonde
OP	Operation
OPT	Orthopantomogramm
PET	Positronen-Emissions Tomogramm
PEG	perkutane endoskopische Gastrostomie
PT	Primärtumor
RCT	Radiochemotherapie
RT	Radiotherapie
US	Ultraschall
PY	Pack-years
cTNM	Staging anhand der klinischen, endoskopischen und radiologischen Untersuchungen (clinical)

pTNM Staging nach histologischer Beurteilung nach chirurgischer
Behandlung (pathology)

Tumorresektion

- Rx Vorhandensein residueller Tumoranteile kann nicht evaluiert werden
- R0 Resektion im Gesunden. Histopathologisch kein nachweisbarer Tumor
- R1 Makroskopisch Resektion im Gesunden aber histopathologisch residuelle Tumoranteile am Resektionsrand nachweisbar
- R2 Unvollständige Resektion des Tumorgewebes mit Belassen von makroskopischen Tumorresiduen

Histologisches Grading

- Gx kann nicht evaluiert werden
- G1 gut differenziert
- G2 mittelgradig differenziert
- G3 wenig differenziert
- G4 undifferenziert

Fernmetastasen

- M0 Keine Fernmetastasen
- M1 Fernmetastasen
- MX unbekannter Metastasenstatus

Toxizität

Schweregrade der Mucositis

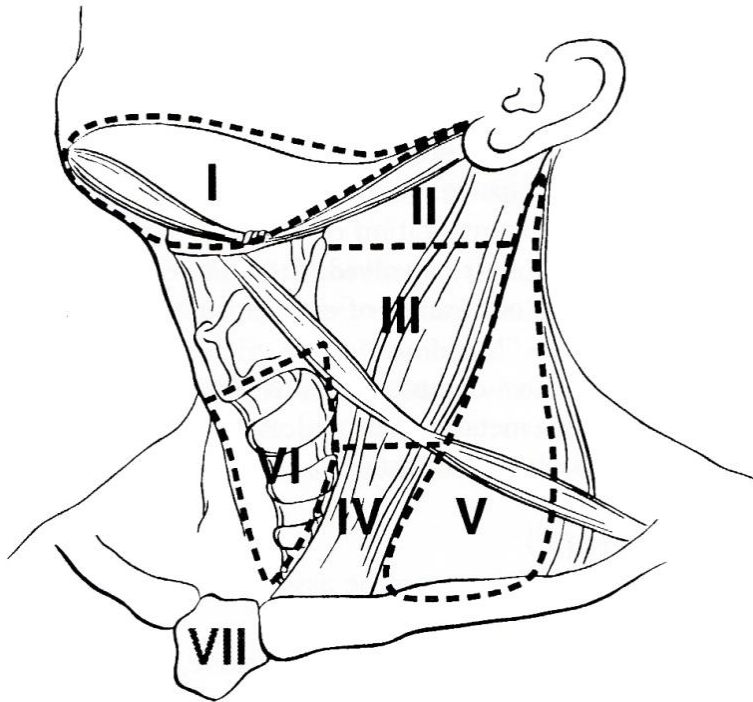
- Grad 0 : keine Veränderung
- Grad 1 : Erythem und trockene Schleimhaut bei normaler Ernährung.
- Grad 2 : Bläschenbildung, kleine Ulzerationen mit Erythem. Feste Nahrung kann noch eingenommen werden.
- Grad 3 : Ulzera und Schluckstörungen. Nur noch flüssige Nahrung.
- Grad 4 : Nekrosen und diffuse Mucositis mit Aphagie.

Schweregrade der Dermatitis

- Grad 0 : keine Veränderung
- Grad 1 : Erythem, Haarausfall, trockene Schuppenbildung oder Verminderung der Schweissproduktion..

- Grad 2 : Deutliches Erythem, nässende Schuppenbildung in den Hautfalten oder leichtes Oedem
- Grad 3 : Grossflächige nässende Schuppenbildung, ausgeprägtes Oedem, leichte Blutungen
- Grad 4 : Ulzera und Blutungen

Level der Neck dissection



2 Mundhöhle

TNM-Klassifikation

- T1 Tumor 2 cm oder weniger in grösster Ausdehnung
- T2 Tumor mehr als 2 cm, aber nicht mehr als 4 cm in grösster Ausdehnung
- T3 Tumor mehr als 4 cm in grösster Ausdehnung
- T4a *Lippe*: Tumor infiltriert durch kortikalen Knochen, Nervus alveolaris inferior, Mundboden oder Haut (Kinn oder Nase).
Mundhöhle: Tumor infiltriert durch kortikalen Knochen, in Aussen-(Skelett-)Muskel der Zunge, Kieferhöhle oder Gesichtshaut (eine nur oberflächliche Erosion des Knochens oder einer Zahnalveole berechtigt nicht zur Einordnung eines Tumors als T4)
- T4b *Lippe und Mundhöhle*: Tumor infiltriert Mastikatorraum, Pterygoidplatten oder Schädelbasis, oder umwächst die Arteria Carotis Interna
- N0 Keine regionären Lymphknotenmetastasen
- N1 Metastase in solitärem ipsilateralem Lymphknoten, 3 cm oder weniger in grösster Ausdehnung
- N2a Metastase in solitärem ipsilateralem Lymphknoten, mehr als 3 cm, aber nicht mehr als 6 cm in grösster Ausdehnung
- N2b Metastasen in multiplen ipsilateralen Lymphknoten, keiner mehr als 6 cm in grösster Ausdehnung
- N2c Metastasen in bilateralen oder kontralateralen Lymphknoten, keiner mehr als 6 cm in grösster Ausdehnung
- N3 Metastase(n) in Lymphknoten, mehr als 6 cm in grösster Ausdehnung

Stadien	N0	N1	N2	N3
T1	I	III	IV _A	IV _B
T2	II			
T3				
T4a				
T4b				
Alle M1		IV _C		

2.1 Mundhöhle cT1-2 cN0-1 (ohne Lippen)

Allgemeine Diagnostik

Vollständige Anamnese	<ul style="list-style-type: none">○ Symptome und Dauer derselben dokumentieren○ präzise Angaben zu Nikotin- (pack-years) und Alkoholkonsum
Vollständiger ORL-Status	<ul style="list-style-type: none">○ inkl. Palpation von Mundhöhle und Oropharynx○ flexible Endoskopie, falls Larynx / Hypopharynx sonst nicht adäquat einzusehen sind
Biopsie des Primärtumors	<ul style="list-style-type: none">○ i.d.R. in LA, (ev. in Narkose, falls weitere Untersuchungen in Narkose notwendig, s.u.)
Dokumentation	<ul style="list-style-type: none">○ von Primärtumor und Hals-Status inkl. TNM-Stadium

Weitere Abklärungen vor Therapieentscheid

CT <i>oder</i> MRI	R	von Primärtumor und Hals
Ultraschall	○	zur Halsbeurteilung, falls kein CT/MRI
Röntgen-Thorax und internistische Abklärungen	➤	gemäss institutioneller Gewohnheit und Abhängigkeit der Situation (vor Narkose)

Untersuchung in Narkose (Panendoskopie) umfasst:

- Palpation von Mundhöhle und Oropharynx
 - Direkte Laryngopharyngoskopie
 - Ösophagoskopie
 - Bronchoskopie
- } R
- dient der genauen Beurteilung des PT und dem Ausschluss eines Zweitkarzinoms
 - ev. in gleicher Narkose wie Therapie

Spezielle Diagnostik / Konsilien je nach Therapieentscheid

Zahnärztliche Beurteilung	O	falls Radiotherapie geplant (OPT)
Logopädie	W	falls nach der Therapie mit Sprech- oder Schluckproblemen zu rechnen ist
Rekonstruktive Chirurgie	W	falls grösserer Substanzdefekt zu erwarten ist (s.u.)

Therapie

- Therapieentscheide sowie Änderungen der Behandlung sind im Rahmen eines interdisziplinären "Tumor Boards" zu fällen, an dem auch das – verbindliche – klinische TNM-Stadium festzuhalten ist.
- **Behandlungsoptionen: Chirurgie oder Radio(chemo)therapie**

Falls Chirurgie

Primärtumor-Resektion mit adäquatem Resektionsrand	R	Schnellschnitt-Kontrolle der Radikalität
	➤	p-s-Heilung oder Primärnaht, Rekonstruktion in spez. Situationen
Hals-Lymphknoten cN0	R	ND Levels I-III oder Sentinel-Lymphknoten-Biopsie
cN1	O	ND Levels I-IV
	R	bilaterale ND bei Tumoren, die die Mitte überschreiten
Spezielles	R	keine Tracheotomie und keine PEG, ev. NG-Sonde

Indikation für postoperative Radio(chemo)therapie

R1/2 – Resektion	sofern Nachresektion nicht sinnvoll / möglich
Perineurale / perivaskuläre Tumorerinfiltration >pN1 Extrakapsuläres Wachstum Weichteilmetastase	

Indikation für Salvage Chirurgie nach kurativer Radio(chemo)therapie

Hals

Jegliche klinisch oder bildgebend persistierende LK-Metastase

ND gemäss Massgabe des prätherapeutischen Befundes

Primärtumor

Histologisch nachgewiesene Persistenz

R Ausmass der Resektion gemäss prätherapeutischem Befund

Nachsorge

1. Kontrolle	O	2-3 Monate nach Abschluss Therapie
spätere Kontrollen	O	1. + 2. Jahr : alle (1-)3 Monate
	R	3. - 5. Jahr : alle (4-)6 Monate
Inhalt	O	vollständiger ORL-Status inkl. Palpation von Mundhöhle und Oropharynx
	O	flexible Endoskopie falls nötig
	O	Halspalpation
	W	Hals US
	R	TSH jährlich bei Status nach RT
	R	keine Fernmetastasensuche
Dokumentation	O	Ernährungszustand, Kauen / Schlucken
	O	Artikulation, Kommunikation
	O	Arbeitsfähigkeit
	O	soziale Aspekte
	O	Noxen

2.2 Mundhöhle cT>2 oder cN>1 (ohne Lippen)

Allgemeine Diagnostik

Vollständige Anamnese	<input type="checkbox"/>	Symptome und Dauer derselben dokumentieren
	<input type="checkbox"/>	präzise Angaben zu Nikotin- (pack-years) und Alkoholkonsum
Vollständiger ORL-Status	<input type="checkbox"/>	inkl. Palpation von Mundhöhle und Oropharynx
	<input type="checkbox"/>	flexible Endoskopie, falls Larynx / Hypopharynx sonst nicht adäquat einzusehen sind
Biopsie des Primärtumors	<input type="checkbox"/>	i.d.R. in LA, (ev. in Narkose, falls weitere Untersuchungen in Narkose notwendig, s.u.)
Dokumentation	<input type="checkbox"/>	von Primärtumor und Hals-Status inkl. TNM-Stadium

Weitere Abklärungen vor Therapieentscheid

CT oder MRI	<input type="checkbox"/>	von Primärtumor und Hals
Ultraschall	W	zur Halsbeurteilung
Röntgen-Thorax und internistische Abklärungen	➤	gemäss institutioneller Gewohnheit und Abhängigkeit der Situation (vor Narkose)
CT Lunge/Oberbauch oder PET/CT	} R	ab N2 zum Ausschluss von Fernmetastasen

Untersuchung in Narkose (Panendoskopie) umfasst

<ul style="list-style-type: none">• Palpation von Mundhöhle und Oropharynx• Direkte Laryngopharyngoskopie	} R	
<ul style="list-style-type: none">• Ösophagoskopie• Bronchoskopie	} ➤	dient der genauen Beurteilung des PT und dem Ausschluss eines Zweitkarzinoms
	➤	ev. in gleicher Narkose wie Therapie

Spezielle Diagnostik / Konsilien je nach Therapieentscheid

Zahnärztliche Beurteilung	O	falls Radiotherapie geplant (OPT)
Logopädie	W	falls nach der Therapie mit Sprech- oder Schluckproblemen zu rechnen ist
Rekonstruktive Chirurgie	W	falls grösserer Substanzdefekt zu erwarten ist (s.u.)

Therapie

- Therapieentscheide sowie Änderungen der Behandlung sind im Rahmen eines interdisziplinären "Tumor Boards" zu fällen, an dem auch das – verbindliche – klinische TNM-Stadium festzuhalten ist.
- **Behandlungsoptionen: Chirurgie und/oder Radio(chemo)therapie**

Falls Chirurgie

Primärtumor-Resektion mit adäquatem Resektionsrand	R	Schnellschnitt-Kontrolle der Radikalität
	R	Rekonstruktion je nach Situation zur bestmöglichen Wiederherstellung von Schluck-, Sprech- und Kaufunktion
cN0 cN1-3	O	ND Levels I-III
	O	ND Levels I-IV(-V)
	R	bilaterale ND bei Tumoren, die die Mitte überschreiten
	R	Tracheotomie
Spezielles	➤	NG-Sonde oder PEG je nach Situation

Indikationen für postoperative Radio(chemo)therapie

R1/2 – Resektion	➤	sofern Nachresektion nicht sinnvoll / möglich
perineurale / perivaskuläre Tumorerinfiltration		
pT3-4		
> pN1		
Extrakapsuläres Wachstum		
Weichteilmetastase		

Indikation für Salvage Chirurgie nach kurativer Radio(chemo)therapie

Hals

Jegliche klinisch oder bildgebend persistierende LK-Metastase

R ND gemäss Massgabe des prätherapeutischen Befundes

Primärtumor

Histologisch nachgewiesene Persistenz

➤ Indikation je nach Situation, Ausmass der Resektion gemäss prätherapeutischem Befund

Nachsorge

1. Kontrolle

O 2-3 Monate nach Abschluss Therapie

O dokumentieren, ob Patient tumorfrei

spätere Kontrollen

R 1. + 2. Jahr : alle (1-)3 Monate

R 3. - 5. Jahr : alle (4-)6 Monate

Inhalt

O vollständiger ORL-Status inkl. Palpation von Mundhöhle und Oropharynx

O flexible Endoskopie falls nötig

O Halspalpation

R CT oder MRI oder PET/CT nach 3, 9, ev 15 Monaten

W Hals US

R TSH jährlich bei Status nach RT

Dokumentation

O Ernährungszustand, Kauen / Schlucken

O Artikulation, Kommunikation

O Arbeitsfähigkeit

O soziale Aspekte

O Noxen

2.3 Lippen cT1-2 cN0-1

Allgemeine Diagnostik

Vollständige Anamnese	<ul style="list-style-type: none">○ Symptome und Dauer derselben dokumentieren○ präzise Angaben zu Nikotin- (pack-years) Alkoholkonsum sowie Sonnenexposition
Vollständiger ORL-Status	<ul style="list-style-type: none">○ inkl. Palpation von Mundhöhle und Oropharynx○ flexible Endoskopie, falls Larynx / Hypopharynx sonst nicht adäquat einzusehen sind
Biopsie des Primärtumors	<ul style="list-style-type: none">○ i.d.R. in LA (ev. in Narkose in gleicher Sitzung mit Therapie)
Dokumentation	<ul style="list-style-type: none">○ von Primärtumor und Hals-Status inkl. TNM-Stadium

Weitere Abklärungen vor Therapieentscheid

CT oder MRI	➤ nicht indiziert
Ultraschall	R zur Halsbeurteilung
Röntgen-Thorax und internistische Abklärungen	➤ gemäss institutioneller Gewohnheit und Abhängigkeit der Situation (vor Narkose)
Untersuchung in Narkose (Panendoskopie)	➤ nicht indiziert

Spezielle Diagnostik / Konsilien je nach Therapieentscheid

Zahnärztliche Beurteilung	➤ falls Radiotherapie geplant (OPT)
---------------------------	-------------------------------------

Therapie

- Therapieentscheide sowie Änderungen der Behandlung sind im Rahmen eines interdisziplinären "Tumor Boards" zu fällen, an dem auch das – verbindliche – klinische TNM-Stadium festzuhalten ist.
- **Behandlungsoptionen: Chirurgie oder Radio(chemo)therapie**

Falls Chirurgie

Primärtumor-Resektion mit adäquatem Resektionsrand	R	Schnellschnitt-Kontrolle der Radikalität
	R	Primärverschluss, je nach Situation lokale Lappenrekonstruktion
Hals-Lymphknoten		
cN0	R	keine elektive Neck Dissection
cN1	O	ND Levels I-IV
	R	bilaterale ND bei Tumoren, die die Mitte überschreiten

Indikationen für postoperative Radio(chemo)therapie

R1/2 – Resektion	➤	sofern Nachresektion nicht sinnvoll / möglich
Perineurale / perivaskuläre Tumorerinfiltration >pN1		
Extrakapsuläres Wachstum		
Weichteilmetastase		

Indikation für Salvage Chirurgie nach kurativer Radiotherapie

Hals Jegliche klinisch oder bildgebend persistierende LK-Metastase	R	ND gemäss Massgabe des prätherapeutischen Befundes
Primärtumor Histologisch nachgewiesene Persistenz	➤	Ausmass der Resektion gemäss prätherapeutischem Befund

Nachsorge

1. Kontrolle	O	2-3 Monate nach Abschluss Therapie
spätere Kontrollen	O	1 + 2. Jahr : alle (1-)3 Monate
	R	3 - 5. Jahr : alle (4-)6 Monate
Inhalt	O	vollständiger ORL-Status inkl. Palpation der Lippe
	O	Halspalpation
	W	Hals US
	R	keine Fernmetastasensuche

2.3 Lippen cT1-2 cN0-1

Dokumentation

- Ernährungszustand, Kauen / Schlucken + Artikulation
- Arbeitsfähigkeit
- Noxen/Sonnenexposition

2.4 Lippen cT>2 oder cN>1

Allgemeine Diagnostik

Vollständige Anamnese	<input type="radio"/>	Symptome und Dauer derselben dokumentieren
	<input type="radio"/>	präzise Angaben zu Nikotin- (pack-years) Alkoholkonsum sowie Sonnenexposition
Vollständiger ORL-Status	<input type="radio"/>	inkl. Palpation von Mundhöhle und Oropharynx
	<input type="radio"/>	flexible Endoskopie, falls Larynx / Hypopharynx sonst nicht adäquat einzusehen sind
Biopsie des Primärtumors	<input type="radio"/>	i.d.R. in LA, (ev. in Narkose in gleicher Sitzung mit Therapie)
Dokumentation	<input type="radio"/>	von Primärtumor und Hals-Status inkl. TNM-Stadium

Weitere Abklärungen vor Therapieentscheid

CT <i>oder</i> MRI	<input type="radio"/>	von Primärtumor und Hals
Ultraschall	W	zur Halsbeurteilung
Röntgen-Thorax und internistische Abklärungen	➤	gemäss institutioneller Gewohnheit und Abhängigkeit der Situation (vor Narkose)
CT Lunge/Oberbauch oder PET/CT	} R	ab N2 zum Ausschluss von Fernmetastasen
Röntgen-Thorax und internistische Abklärungen	➤	gemäss institutioneller Gewohnheit und Abhängigkeit der Situation (vor Narkose)
Untersuchung in Narkose (Panendoskopie)	<input type="radio"/>	nicht indiziert

Spezielle Diagnostik /Konsilien je nach Therapieentscheid

Zahnärztliche Beurteilung	<input type="radio"/>	falls Radiotherapie geplant (OPT)
Rekonstruktive Chirurgie	W	falls grösserer Substanzdefekt zu erwarten ist (s.u.)

Therapie

2.4 Lippen cT>2 oder cN>1

- Therapieentscheide sowie Änderungen der Behandlung sind im Rahmen eines interdisziplinären "Tumor Boards" zu fällen, an dem auch das – verbindliche – klinische TNM-Stadium festzuhalten ist.
- **Behandlungsoptionen: Chirurgie und/oder Radio(chemo)therapie**

Falls Chirurgie

Primärtumor-Resektion mit adäquatem Resektionsrand	R	Schnellschnitt-Kontrolle der Radikalität
	R	Rekonstruktion je nach Situation zur Sicherstellung bestmöglicher Kosmetik und Funktion
N0	R	ND Levels I-III
N1-3	O	ND Levels I-IV(-V)
	R	bilaterale ND bei Tumoren, die die Mitte überschreiten

Indikationen für postoperative Radio(chemo)therapie

R1/2 – Resektion ➤ sofern Nachresektion nicht sinnvoll / möglich

Perineurale / perivaskuläre Tumorerinfiltration
> pN1
pT3-4
Extrakapsuläres Wachstum
Weichteilmetastase

Indikation für Salvage Chirurgie nach kurativer Radio(chemo)therapie

Hals Jegliche klinisch oder bildgebend persistierende LK-Metastase	R	ND gemäss Massgabe des prätherapeutischen Befundes
Primärtumor Histologisch nachgewiesene Persistenz	➤	Indikation je nach Situation, Ausmass der Resektion gemäss prätherapeutischem Befund

Nachsorge

- | | |
|--------------------|--|
| 1. Kontrolle | <ul style="list-style-type: none">O 2-3 Monate nach Abschluss TherapieO dokumentieren, ob Patient tumorfrei |
| spätere Kontrollen | <ul style="list-style-type: none">O 1 + 2. Jahr : alle (1-)3 MonateR 3 - 5. Jahr : alle (4-)6 Monate |
| Inhalt | <ul style="list-style-type: none">O vollständiger ORL-Status inkl. Palpation der LippeO HalspalpationR CT oder MRI oder PET/CT nach 3, 9, ev. 15 MonatenW Hals USR TSH jährlich bei Status nach RT |
| Dokumentation | <ul style="list-style-type: none">O Ernährungszustand, Kauen / SchluckenO Artikulation, KommunikationO ArbeitsfähigkeitO soziale AspekteO Noxen/Sonnenexposition |

3 Oropharynx

TNM-Klassifikation

- T1 Tumor 2 cm oder weniger in grösster Ausdehnung
- T2 Tumor mehr als 2 cm, aber nicht mehr als 4 cm in grösster Ausdehnung
- T3 Tumor mehr als 4 cm in grösster Ausdehnung oder Beteiligung der linguale Epiglottisfläche
- T4a Tumor infiltriert Larynx, Aussen-(Skelett-)Muskel der Zunge, M. pterygoideus medialis, harter Gaumen oder Unterkiefer
- T4b Tumor infiltriert M. pterygoideus lateralis, Pterygoidplatten, lateraler Nasopharynx oder die Schädelbasis oder umschliesst die A. carotis
- N0 Keine regionären Lymphknotenmetastasen
- N1 Metastase in solitärem ipsilateralem Lymphknoten, 3 cm oder weniger in grösster Ausdehnung
- N2a Metastase in solitärem ipsilateralem Lymphknoten, mehr als 3 cm, aber nicht mehr als 6 cm in grösster Ausdehnung
- N2b Metastasen in multiplen ipsilateralen Lymphknoten, keiner mehr als 6 cm in grösster Ausdehnung
- N2c Metastasen in bilateralen oder kontralateralen Lymphknoten, keiner mehr als 6 cm in grösster Ausdehnung
- N3 Metastase(n) in Lymphknoten, mehr als 6 cm in grösster Ausdehnung

Stadien	N0	N1	N2	N3
T1	I	III	IV _A	IV _B
T2	II			
T3				
T4a				
T4b				
Alle M1		IV _C		

3.1 Oropharynx cT1-2 cN0-1

Allgemeine Diagnostik

Vollständige Anamnese	<ul style="list-style-type: none">○ Symptome und Dauer derselben dokumentieren○ präzise Angaben zu Nikotin- (pack-years) und Alkoholkonsum
Vollständiger ORL-Status	<ul style="list-style-type: none">○ inkl. Palpation von Mundhöhle und Oropharynx○ flexible Endoskopie, falls Larynx / Hypopharynx sonst nicht adäquat einzusehen sind
Biopsie des Primärtumors	<ul style="list-style-type: none">○ je nach Situation in LA oder in Narkose
Dokumentation	<ul style="list-style-type: none">W HPV-Nachweis in der Biopsie oder Tumorresektion○ von Primärtumor und Hals-Status inkl. TNM-Stadium

Weitere Abklärungen vor Therapieentscheid

CT <i>oder</i> MRI	R von Primärtumor und Hals
Ultraschall	○ zur Halsbeurteilung
Röntgen-Thorax und internistische Abklärungen	➤ gemäss institutioneller Gewohnheit und Abhängigkeit der Situation (vor Narkose)

Untersuchung in Narkose (Panendoskopie) umfasst

<ul style="list-style-type: none">• Palpation von Mundhöhle und Oropharynx• Direkte Laryngopharyngoskopie	}	R
<ul style="list-style-type: none">• Ösophagoskopie• Bronchoskopie		➤ dient der genauen Beurteilung des PT und dem Ausschluss eines Zweitkarzinoms
		➤ ev. in gleicher Narkose wie Therapie

Spezielle Diagnostik / Konsilien je nach Therapieentscheid

Zahnärztliche Beurteilung	O	falls Radiotherapie geplant (OPT)
Logopädie	W	falls nach der Therapie mit Sprech- oder Schluckproblemen zu rechnen ist
Rekonstruktive Chirurgie	W	falls grösserer Substanzdefekt zu erwarten ist (s.u.)

Therapie

- Therapieentscheide sowie Änderungen der Behandlung sind im Rahmen eines interdisziplinären "Tumor Boards" zu fällen, an dem auch das – verbindliche – klinische TNM-Stadium festzuhalten ist.
- **Behandlungsoptionen: Chirurgie oder Radio(chemo)therapie**

Falls Chirurgie

Primärtumor-Resektion mit adäquatem Resektionsrand	R W	Schnellschnitt-Kontrolle der Radikalität p-s-Heilung oder Primärnaht, Rekonstruktion in speziellen Situationen
Hals-Lymphknoten cN0 cN1	R O	ND Levels II-IV ND Levels I-IV(-V)
	R	bilaterale ND bei Tumoren, die die Mitte überschreiten
Spezielles	➤ ➤	Tracheotomie meist nicht nötig ev. NG-Sonde oder PEG je nach Situation

Indikationen für Nachbestrahlung

R1/2 – Resektion	➤	sofern Nachresektion nicht sinnvoll / möglich
------------------	---	---

Perineurale / perivaskuläre Tumorerinfiltration
>pN1
Extrakapsuläres Wachstum
Weichteilmetastase

Indikation für Salvage Chirurgie nach kurativer (Chemo-)Radiotherapie

Hals

Jegliche klinisch oder bildgebend persistierende LK-Metastase

R ND gemäss Massgabe des prätherapeutischen Befundes

Primärtumor

Histologisch nachgewiesene Persistenz

➤ Ausmass der Resektion gemäss prätherapeutischem Befund

Nachsorge

1. Kontrolle
spätere Kontrollen

O 2-3 Monate nach Abschluss Therapie
O 1 + 2. Jahr : alle (1-)3 Monate
R 3 - 5. Jahr : alle (4-)6 Monate

Inhalt

O vollständiger ORL-Status inkl. Palpation von Mundhöhle und Oropharynx
O flexible Endoskopie falls nötig
O Halspalpation
W CT oder MRI nach 3, 9, ev 15 Monaten
W Hals US
R TSH jährlich bei Status nach RT
R keine Fernmetastasensuche

Dokumentation

O Ernährungszustand, Kauen / Schlucken
O Artikulation, Kommunikation
O Arbeitsfähigkeit
O soziale Aspekte
O Noxen

3.2 Oropharynx cT>2 oder cN>1

Allgemeine Diagnostik

Vollständige Anamnese	<ul style="list-style-type: none">O Symptome und Dauer derselben dokumentierenO präzise Angaben zu Nikotin- (pack-years) und Alkoholkonsum
Vollständiger ORL-Status	<ul style="list-style-type: none">O inkl. Palpation von Mundhöhle und OropharynxO flexible Endoskopie, falls Larynx / Hypopharynx sonst nicht adäquat einzusehen sind
Biopsie des Primärtumors	<ul style="list-style-type: none">O je nach Situation in LA oder in Narkose
Dokumentation	<ul style="list-style-type: none">W HPV-Nachweis in der Biopsie oder TumorresektionO von Primärtumor und Hals-Status inkl. TNM-Stadium

Weitere Abklärungen vor Therapieentscheid

CT oder MRI	<ul style="list-style-type: none">O von Primärtumor und Hals
Ultraschall	<ul style="list-style-type: none">W zur Halsbeurteilung
Röntgen-Thorax und internistische Abklärungen	<ul style="list-style-type: none">➤ gemäss institutioneller Gewohnheit und in Abhängigkeit der Situation (vor Narkose)
CT Lunge/Oberbauch oder PET/CT	<ul style="list-style-type: none">R ab N2 zum Ausschluss von Fernmetastasen

Untersuchung in Narkose (Panendoskopie) umfasst

- Palpation von Mundhöhle und Oropharynx
 - Direkte Laryngopharyngoskopie
 - Ösophagoskopie
 - Bronchoskopie
- } R
- dient der genauen Beurteilung des PT und dem Ausschluss eines Zweitkarzinoms
 - ev. in gleicher Narkose wie Therapie

Spezielle Diagnostik / Konsilien je nach Therapieentscheid

Zahnärztliche Beurteilung	O	falls Radiotherapie geplant (OPT)
Logopädie	R	falls nach der Therapie mit Sprech- oder Schluckproblemen zu rechnen ist
Rekonstruktive Chirurgie	R	falls grösserer Substanzdefekt zu erwarten ist (s.u.)

Therapie

- Therapieentscheide sowie Änderungen der Behandlung sind im Rahmen eines interdisziplinären "Tumor Boards" zu fällen, an dem auch das – verbindliche – klinische TNM-Stadium festzuhalten ist.
- **Behandlungsoptionen: Chirurgie und/oder (Chemo-)Radiotherapie**

Falls Chirurgie

Primärtumor-Resektion mit adäquatem Resektionsrand	R	Schnellschnitt-Kontrolle der Radikalität
	R	Rekonstruktion je nach Situation zur bestmöglichen Wiederherstellung von Schluck-, Sprech- und Kaufunktion
cN0 cN1-3	O	ND Levels II-IV
	O	ND Levels I-IV(-V)
	R	bilaterale ND bei Tumoren, die die Mitte überschreiten
Spezielles	R	Tracheotomie
	➤	NG-Sonde oder PEG je nach Situation

Indikationen für Nachbestrahlung (ev. + Chemotherapie)

R1/2 – Resektion	➤	sofern Nachresektion nicht sinnvoll / möglich
perineurale / perivaskuläre Tumorerinfiltration		
pT3-4		
> pN1		
Extrakapsuläres Wachstum		
Weichteilmetastase		

Indikation für Salvage Chirurgie nach kurativer (Chemo-)Radiotherapie

3.2 Oropharynx cT>2 oder cN>1

Hals

Jegliche klinisch oder bildgebend persistierende LK-Metastase

R ND gemäss Massgabe des prätherapeutischen Befundes

Primärtumor

Histologisch nachgewiesene Persistenz

➤ Indikation je nach Situation, Ausmass der Resektion gemäss prätherapeutischem Befund

Nachsorge

1. Kontrolle

O 2-3 Monate nach Abschluss Therapie
O dokumentieren, ob Patient tumorfrei

spätere Kontrollen

R 1. + 2. Jahr : alle (1-)3 Monate
R 3. - 5. Jahr : alle (4-)6 Monate

Inhalt

O vollständiger ORL-Status inkl. Palpation von Mundhöhle und Oropharynx
O flexible Endoskopie falls nötig
O Halspalpation
R CT oder MRI oder PET/CT nach 3, 9, ev 15 Monaten
W Hals US
R TSH jährlich bei Status nach RT

Dokumentation

O inkl. Ernährungszustand, Kauen / Schlucken
O Artikulation, Kommunikation
O Arbeitsfähigkeit
O soziale Aspekte
O Noxen

4 Larynx

TNM-Klassifikation

Anatomische Bezirke und Unterbezirke

Supraglottis

- suprahyoidale Epiglottis
- aryepiglottische Falten
- Arythenoidgegend
- infrahyoidale Epiglottis
- Taschenfalten

Glottis

- Stimmlippen
- vordere Kommissur
- hintere Kommissur

Subglottis

Supraglottis

- T1 Tumor auf einen Unterbezirk begrenzt, mit normaler Stimmlippenbeweglichkeit
- T2 Tumor infiltriert mehr als einen benachbarten Unterbezirk der Supraglottis oder Glottis oder eines Areals ausserhalb der Supraglottis (z.B. Schleimhaut von Zungengrund, Vallecula, mediale Wand des Sinus piriformis), ohne Fixation des Larynx
- T3 Tumor auf den Larynx begrenzt, mit Stimmlippenfixation und/oder Tumor mit Infiltration des Postkrikoidbezirkes, des präepiglottischen Fettgewebes, des paraglottischen Raumes und oder des inneren Kortex des Schildknorpels.
- T4a Tumor infiltriert durch den Schildknorpel und/oder breitet sich in die extralaryngealen Strukturen aus: Trachea, Halsweichteile, extrinsische Zungenmuskulatur, infrahyoidale Muskulatur, Schilddrüse, Ösophagus
- T4b Tumor infiltriert den prävertebralen Raum, das Mediastinum, oder umwächst die A. carotis.

Glottis

- T1 Tumor auf die Stimmlippen begrenzt (kann auch vordere oder hintere Kommissur befallen), mit normaler Beweglichkeit
- T1a Tumor auf eine Stimmlippe begrenzt
- T1b Tumor infiltriert beide Stimmlippe

- 4 Larynx
- T2 Tumor infiltriert die Supraglottis oder Subglottis, und/oder eingeschränkte Stimmlippenbeweglichkeit
- T3 Tumor auf den Larynx begrenzt mit Stimmlippenfixation und/oder Infiltration des paraglottischen Raumes und/oder des inneren Kortex des Schildknorpels
- T4a Tumor infiltriert durch den äusseren Kortex des Schildknorpels und/oder breitet sich in die extra-laryngealen Strukturen aus, z.B. Trachea, Weichteile des Halses, Schilddrüse oder Pharynx aus: Trachea, Halsweichteile, extrinsische Zungenmuskulatur, Schilddrüse, Ösophagus, infrahyoidale Muskulatur.
- T4b Tumor infiltriert den prävertebralen Raum, das Mediastinum, oder umwächst die A. carotis.

Subglottis

- T1 Tumor auf die Subglottis begrenzt
- T2 Tumor breitet sich auf die Glottis aus mit normaler oder eingeschränkter Beweglichkeit
- T3 Tumor auf den Larynx begrenzt mit Stimmlippenfixation
- T4a Tumor infiltriert den Ring- oder Schildknorpel und/oder und/oder breitet sich in die extra-laryngealen Strukturen aus, z.B. Trachea, Weichteile des Halses, Schilddrüse oder Pharynx aus: Trachea, Halsweichteile, extrinsische Zungenmuskulatur, Schilddrüse, Ösophagus, infrahyoidale Muskulatur.
- T4b Tumor infiltriert den prävertebralen Raum, das Mediastinum, oder umwächst die A. carotis.
- N0 Keine regionären Lymphknotenmetastasen
- N1 Metastase in solitärem ipsilateralem Lymphknoten, 3 cm oder weniger in grösster Ausdehnung
- N2a Metastase in solitärem ipsilateralem Lymphknoten, mehr als 3 cm, aber nicht mehr als 6 cm in grösster Ausdehnung
- N2b Metastasen in multiplen ipsilateralen Lymphknoten, keiner mehr als 6 cm in grösster Ausdehnung

4 Larynx

N2c Metastasen in bilateralen oder kontralateralen Lymphknoten, keiner mehr als 6 cm in grösster Ausdehnung

N3 Metastase(n) in Lymphknoten, mehr als 6 cm in grösster Ausdehnung

Stadien	N0	N1	N2	N3
T1	I	III	IV _A	IV _B
T2	II			
T3				
T4a				
T4b				
Alle M1		IV _C		

4.1 Larynx cT1-2 cN0-1

Allgemeine Diagnostik

Vollständige Anamnese	<ul style="list-style-type: none">○ Symptome und Dauer derselben dokumentieren○ präzise Angaben zu Nikotin- (pack-years) und Alkoholkonsum
Vollständiger ORL-Status	<ul style="list-style-type: none">○ inkl. Palpation von Mundhöhle und Oropharynx○ flexible Endoskopie, falls Larynx / Hypopharynx sonst nicht adäquat einzusehen sind
Biopsie des Primärtumors	<ul style="list-style-type: none">○ Biopsie in Narkose➤ i.d.R. gemeinsam mit Panendoskopie➤ ev. in gleicher Sitzung mit Therapie (Schnellschnittdiagnose)
Dokumentation	<ul style="list-style-type: none">○ von Primärtumor und Hals-Status inkl. TNM-Stadium○ Stimmlippenmotilität dokumentieren!

Weitere Abklärungen vor Therapieentscheid

CT <i>oder</i> MRI	R	von Primärtumor und Hals
Ultraschall	W	zur Halsbeurteilung
Röntgen-Thorax und internistische Abklärungen	➤	gemäss institutioneller Gewohnheit und Abhängigkeit der Situation (vor Narkose)
Stroboskopie	W	bei Stimmlippenkarzinomen

Untersuchung in Narkose (Panendoskopie) umfasst

- Palpation von Mundhöhle und Oropharynx
 - Direkte Laryngopharyngoskopie
 - MLS und Palpation der Arytenoide
 - Ösophagoskopie
- } R
- dient der genauen Beurteilung des PT und dem Ausschluss eines Zweitkarzinoms
 - Stimmlippenmotilität dokumentieren, passive Motilität vs. echte Fixation
 - ev. in gleicher Narkose wie Therapie

4.1 Larynx cT1-2 cN0-1

- Bronchoskopie

Spezielle Diagnostik / Konsilien je nach Therapieentscheid

Zahnärztliche Beurteilung	O	falls RT geplant (OPT)
Phoniatrie / Logopädie	W	falls operative Therapie geplant

Therapie

- Therapieentscheide sowie Änderungen der Behandlung sind im Rahmen eines interdisziplinären "Tumor Boards" zu fällen, an dem das klinische TNM-Stadium festzuhalten ist.
- **Behandlungsoptionen: Chirurgie oder Radio(chemo)therapie**

Falls Chirurgie

Primärtumor	➤	endoskopische (Laser-)Resektion oder Kehlkopfteilresektion (auf jeden Fall funktionserhaltend)
Hals-Lymphknoten bei Glottiskarzinom		
cN0	R	keine ND indiziert
cN1	O	ND Levels II-IV
	R	ND beidseits wenn Tumor Mittellinie überschreitet
bei Supraglottiskarzinom		
cN0	O	ND Levels II-IV
cN1	O	ND Levels II-IV
	R	ND beidseits wenn Tumor Mittellinie überschreitet
Spezielles	➤	NG-Sonde, PEG, Tracheotomie je nach Situation

Indikationen für Nachbestrahlung

R1/2 – Resektion	➤	sofern Nachresektion nicht sinnvoll / möglich oder Nachresektion totale Laryngektomie bedeuten würde
Perineurale / perivaskuläre Tumorerinfiltration		
>pN1		
Extrakapsuläres Wachstum		

Weichteilmetastase

Indikation für Salvage Chirurgie nach kurativer (Chemo-)Radiotherapie

Hals

jegliche klinisch oder bildgebend persistierende LK-Metastase

R ND gemäss Massgabe des prätherapeutischen Befundes

Primärtumor

histologisch nachgewiesene Persistenz

R Ausmass der Resektion gemäss prätherapeutischem Befund

Nachsorge

1. Kontrolle

O 2-3 Monate nach Therapieabschluss
➤ Im Zweifelsfall, Endoskopie in Narkose

Spätere Kontrollen

O 1. + 2. Jahr : alle (1-)3 Monate
R 3. - 5. Jahr : alle (4-)6 Monate

Inhalt

O vollständiger ORL-Status inkl. Palpation von Mundhöhle und Oropharynx
O Lupenlaryngoskopie oder flexible Endoskopie
O Halspalpation
W Hals US
W CT oder MRI nach 3, 9, ev 15 Monaten bei T2
R TSH jährlich bei Status nach RT
R Keine Fernmetastasensuche

Dokumentation

O Ernährungszustand, Kauen, Schlucken
O Stimme
O Noxen
O Arbeitsfähigkeit
O soziale Aspekte

4.2 Larynx cT3-4 oder cN>1

Allgemeine Diagnostik

- | | |
|--------------------------|--|
| Vollständige Anamnese | <ul style="list-style-type: none">O Symptome und Dauer derselben dokumentierenO präzise Angaben zu Nikotin- (pack-years) und Alkoholkonsum |
| Vollständiger ORL-Status | <ul style="list-style-type: none">O inkl. Palpation von Mundhöhle und OropharynxO flexible Endoskopie, falls Larynx / Hypopharynx sonst nicht adäquat einzusehen sind |
| Biopsie des Primärtumors | <ul style="list-style-type: none">O Biopsie in Narkose➤ i.d.R. gemeinsam mit Panendoskopie➤ ev. in gleicher Sitzung mit Therapie (Schnellschnittdiagnose) |
| Dokumentation | <ul style="list-style-type: none">O von Primärtumor und Hals-Status inkl. TNM-StadiumO Stimmlippenmotilität dokumentieren! |

Weitere Abklärungen vor Therapieentscheid

- | | | |
|---|---|---|
| CT <i>oder</i> MRI | O | von Primärtumor und Hals |
| Ultraschall | W | zur Halsbeurteilung |
| Röntgen-Thorax und internistische Abklärungen | ➤ | gemäss institutioneller Gewohnheit und Abhängigkeit der Situation (vor Narkose) |
| CT Lunge/Oberbauch oder PET/CT | R | ab N2 zum Ausschluss von Fernmetastasen |

Untersuchung in Narkose (Panendoskopie) umfasst

- | | | |
|---|---|--|
| <ul style="list-style-type: none">• Palpation von Mundhöhle und Oropharynx• Direkte Laryngopharyngoskopie• MLS und Palpation der Arytenoide | R | <ul style="list-style-type: none">➤ dient der genauen Beurteilung des PT und dem Ausschluss eines Zweitkarzinoms➤ Stimmlippenmotilität dokumentieren, passive Motilität vs echte Fixation |
|---|---|--|

4.2 Larynx cT3-4 oder cN0>1

- Ösophagoskopie
- Bronchoskopie

Spezielle Diagnostik / Konsilien je nach Therapieentscheid

Zahnärztliche Beurteilung	O	falls Radiotherapie geplant (OPT)
Phoniatrie / Logopädie	O	falls totale Laryngektomie vorgesehen

Therapie

- Therapieentscheide sowie Änderungen der Behandlung sind im Rahmen eines interdisziplinären "Tumor Boards" zu fällen, an dem auch das – verbindliche – klinische TNM-Stadium festzuhalten ist.
- **Behandlungsoptionen: Chirurgie und/oder Radio(chemo)therapie**

Falls Chirurgie

Primärtumor	➤	partielle oder totale Laryngektomie,
Hals		
cN0	R	ND Levels II-IV
cN1-3	O	ND Levels II-IV (-V)
	R	bilaterale ND bei Tumoren, die die Mittellinie überschreiten
Spezielles	R	bei partieller Laryngektomie Tracheotomie
	W	Tracheo-ösophagealer Shunt
	R	NG-Sonde oder PEG

Indikationen für Nachbestrahlung (ev. + Chemotherapie)

R1/2 – Resektion	➤	sofern Nachresektion nicht sinnvoll / möglich oder Nachresektion totale Laryngektomie bedeuten würde
------------------	---	--

pT4
Perineurale / perivaskuläre Tumorerinfiltration
>pN1
Extrakapsuläres Wachstum
Weichteilmetastase

Indikation für Salvage Chirurgie nach kurativer (Chemo-)Radiotherapie

Hals

Jegliche klinisch oder bildgebend persistierende LK-Metastase

R ND gemäss Massgabe des prätherapeutischen Befundes

Primärtumor

Histologisch nachgewiesene Persistenz

R Ausmass der Resektion gemäss prätherapeutischem Befund

Nachsorge

1. Kontrolle

O 2-3 Monate nach Therapieabschluss
➤ Im Zweifelsfall, Endoskopie in Narkose

spätere Kontrollen

R 1. + 2. Jahr : alle (1-)3 Monate
R 3. - 5. Jahr : alle (4-)6 Monate

Inhalt

O vollständiger ORL-Status inkl. Palpation von Mundhöhle und Oropharynx
O Lupenlaryngoskopie oder flexible Endoskopie
O Halspalpation
R CT oder MRI oder PET/CT nach 3, 9, ev. 15 Monaten
W Hals US
R TSH jährlich bei Status nach RT

Dokumentation

O Ernährungszustand, Kauen, Schlucken
O Stimme
O Noxen
O Arbeitsfähigkeit
O soziale Aspekte

5 Hypopharynx

TNM-Klassifikation

Anatomische Unterbezirke Postcricoid-Region
 Sinus piriformis
 Hypopharynxhinterwand

- T1 Tumor auf einen Unterbezirk begrenzt und ≤ 2 cm
- T2 Tumor infiltriert mehr als einen Unterbezirk oder > 2 cm, aber ≤ 4 cm, ohne Fixation des Hemilarynx
- T3 Tumor > 4 cm oder mit Fixation des Hemilarynx oder Ausdehnung in den Oesophagus
- T4a Tumor infiltriert Schild- oder Ringknorpel, Zungenbein, Schilddrüse, zentrales Kompartiment (inkl. präalaryngeale Muskulatur, Subkutanfett)
- T4b Tumor infiltriert prävertebrale Faszie, umschliesst die A. carotis oder infiltriert Strukturen des Mediastinums
- N0 Keine regionären Lymphknotenmetastasen
- N1 Metastase in solitärem ipsilateralem Lymphknoten, 3 cm oder weniger in grösster Ausdehnung
- N2a Metastase in solitärem ipsilateralem Lymphknoten, mehr als 3 cm, aber nicht mehr als 6 cm in grösster Ausdehnung
- N2b Metastasen in multiplen ipsilateralen Lymphknoten, keiner mehr als 6 cm in grösster Ausdehnung
- N2c Metastasen in bilateralen oder kontralateralen Lymphknoten, keiner mehr als 6 cm in grösster Ausdehnung
- N3 Metastase(n) in Lymphknoten, mehr als 6 cm in grösster Ausdehnung

Stadien	N0	N1	N2	N3
T1	I	III	IV _A	IV _B
T2	II			
T3				
T4a				
T4b				
Alle M1			IV _C	

5.1 Hypopharynx cT1-2 cN0/1

Allgemeine Diagnostik

Vollständige Anamnese	<ul style="list-style-type: none">○ Symptome und Dauer derselben dokumentieren○ Präzise Angaben zu Nikotin- (pack-years) und Alkoholkonsum
Vollständiger ORL-Status	<ul style="list-style-type: none">○ inkl. Palpation von Mundhöhle und Oropharynx○ flexible Endoskopie, falls Larynx / Hypopharynx sonst nicht adäquat einzusehen sind
Biopsie des Primärtumors	<ul style="list-style-type: none">○ Biopsie in Narkose➤ i.d.R. gemeinsam mit Panendoskopie➤ ev. in gleicher Sitzung mit Therapie (Schnellschnittdiagnose)
Dokumentation	<ul style="list-style-type: none">○ von Primärtumor und Hals-Status inkl. TNM-Stadium○ Stimmbandmotilität festhalten!

Weitere Abklärungen vor Therapieentscheid

CT <i>oder</i> MRI	R	von Primärtumor und Hals
Ultraschall	○	zur Halsbeurteilung
Röntgen-Thorax und internistische Abklärungen	➤	gemäss institutioneller Gewohnheit und Abhängigkeit der Situation (vor Narkose)

Untersuchung in Narkose (Panendoskopie) umfasst

<ul style="list-style-type: none">• Palpation von Mundhöhle und Oropharynx• Direkte Laryngopharyngoskopie	}	R	
<ul style="list-style-type: none">• Ösophagoskopie• Bronchoskopie		➤	dient der genauen Beurteilung des PT und dem Ausschluss eines Zweitkarzinoms
		➤	ev. in gleicher Narkose wie Therapie

Spezielle Diagnostik / Konsilien je nach Therapieentscheid

Zahnärztliche Beurteilung	O	falls Radiotherapie geplant (OPT)
Phoniatrie / Logopädie	O	falls totale Laryngektomie vorgesehen
	W	falls funktionserhaltende Chirurgie geplant

Therapie

- Therapieentscheide sowie Änderungen der Behandlung sind im Rahmen eines interdisziplinären "Tumor Boards" zu fällen, an dem das klinische TNM-Stadium festzuhalten ist.
- **Behandlungsoptionen: Chirurgie oder Radio(chemo)therapie**

Falls Chirurgie

Primärtumor	➤	Endoskopische Laserresektion oder externe partielle Laryngopharyngektomie (funktionserhaltend)
Hals		
cN0	R	ND Levels II-IV
cN1	O	ND Levels II-IV (-V)
	R	ND beidseits wenn Tumor Mittellinie überschreitet
	➤	ev. Tracheotomie, NG-Sonde oder PEG je nach Situation

Indikationen für Nachbestrahlung

R1/2 – Resektion	➤	sofern Nachresektion nicht sinnvoll / möglich oder Nachresektion totale Laryngektomie bedeuten würde
------------------	---	--

Perineurale / perivaskuläre Tumordinfiltration
>pN1
Extrakapsuläres Wachstum
Weichteilmetastase

Indikation für Salvage Chirurgie nach kurativer (Chemo-)Radiotherapie

Hals

Jegliche klinisch oder bildgebend persistierende LK-Metastase R ND gemäss Massgabe des prätherapeutischen Befundes

Primärtumor

Histologisch nachgewiesene Persistenz R Ausmass der Resektion gemäss prätherapeutischem Befund

Nachsorge

- | | | |
|--------------------|---|---|
| 1. Kontrolle | O | 2-3 Monate nach Therapieabschluss |
| | ➤ | Im Zweifelsfall, Endoskopie in Narkose |
| Spätere Kontrollen | O | 1. + 2. Jahr : alle (1-)3 Monate |
| | R | 3. - 5. Jahr : alle (4-)6 Monate |
| Inhalt | O | vollständiger ORL-Status inkl. Palpation von Mundhöhle und Oropharynx |
| | O | Lupenlaryngoskopie oder flexible Endoskopie |
| | O | Halspalpation |
| | W | Hals US |
| | W | CT oder MRI nach 3, 9, ev 15 Monaten |
| | R | TSH jährlich bei Status nach RT |
| | R | Keine Fernmetastasensuche |
| Dokumentation | O | Ernährungszustand, Kauen, Schlucken |
| | O | Stimme, Stimmrehabilitation |
| | O | Noxen |
| | O | Arbeitsfähigkeit |
| | O | Soziale Aspekte |

5.2 Hypopharynx cT3-4 oder cN>1

Allgemeine Diagnostik

Vollständige Anamnese	<ul style="list-style-type: none">○ Symptome und Dauer derselben dokumentieren○ Präzise Angaben zu Nikotin- (pack-years) und Alkoholkonsum
Vollständiger ORL-Status	<ul style="list-style-type: none">○ inkl. Palpation von Mundhöhle und Oropharynx○ flexible Endoskopie, falls Larynx / Hypopharynx sonst nicht adäquat einzusehen sind
Biopsie des Primärtumors	<ul style="list-style-type: none">○ Biopsie in Narkose➤ i.d.R. gemeinsam mit Panendoskopie
Dokumentation	<ul style="list-style-type: none">○ von Primärtumor und Hals-Status inkl. TNM-Stadium○ Stimmbandmotilität festhalten

Weitere Abklärungen vor Therapieentscheid

CT <i>oder</i> MRI	○ von Primärtumor und Hals
Ultraschall	W zur Halsbeurteilung
Röntgen-Thorax und internistische Abklärungen	➤ gemäss institutioneller Gewohnheit und Abhängigkeit der Situation (vor Narkose)
CT Lunge/Oberbauch oder PET/CT	R ab N2 zum Ausschluss von Fernmetastasen

Untersuchung in Narkose (Panendoskopie) umfasst

- Palpation von Mundhöhle und Oropharynx
 - Direkte Laryngopharyngoskopie
 - Ösophagoskopie
 - Bronchoskopie
- dient der genauen Beurteilung des PT und dem Ausschluss eines Zweitkarzinoms
 - ev. in gleicher Narkose wie Therapie
 - Beurteilung von Ösophagusmund ösophagealer Tumorausdehnung

Spezielle Diagnostik / Konsilien je nach Therapieentscheid

Zahnärztliche Beurteilung	<input type="radio"/>	falls Radiotherapie geplant (OPT)
Phoniatrie / Logopädie	<input type="radio"/>	falls totale Laryngektomie vorgesehen
Rekonstruktive Chirurgie	<input type="radio"/>	falls zirkuläre Pharyngektomie geplant

Therapie

- Therapieentscheide sowie Änderungen der Behandlung sind im Rahmen eines interdisziplinären "Tumor Boards" zu fällen, an dem das klinische TNM-Stadium festzuhalten ist.
- **Behandlungsoptionen: Chirurgie und/oder (Chemo-) Radiotherapie**

Falls Chirurgie

Primärtumor

- Totale Laryngektomie mit partieller Pharyngektomie wenn partielle Laryngopharyngektomie nicht möglich

- Rekonstruktion je nach Ausmass der notwendigen Pharyngektomie

Hals

cN0

- ND Levels II-IV

cN1-3

- ND Levels II-V

- R ND beidseits wenn Tumor Mittellinie überschreitet

Spezielles

- Tracheotomie, falls partielle Laryngektomie

W Tracheo-ösophagealer Shunt,

- NG-Sonde oder PEG je nach Situation

Indikationen für Nachbestrahlung (ev. + Chemotherapie)

Alle Hypopharynxkarzinome dieser Grösse

- aufgrund der ungünstigen Prognose

Indikation für Salvage Chirurgie nach kurativer (Chemo-)Radiotherapie

Hals

Jegliche klinisch oder bildgebend persistierende LK-Metastase

R ND gemäss Massgabe des prätherapeutischen Befundes

Primärtumor

Histologisch nachgewiesene Persistenz

➤ Indikation je nach Situation, Ausmass der Resektion gemäss prätherapeutischem Befund

Nachsorge

1. Kontrolle

O 2-3 Monate nach Therapieabschluss
➤ Im Zweifelsfall, Endoskopie in Narkose

spätere Kontrollen

R 1. + 2. Jahr : alle (1-)3 Monate
R 3. - 5. Jahr : alle (4-)6 Monate

Inhalt

O vollständiger ORL-Status inkl. Palpation von Mundhöhle und Oropharynx
O Lupenlaryngoskopie oder flexible Endoskopie
O Halspalpation
R CT oder MRI oder PET/CT nach 3, 9, ev 15 Monaten
W Hals US
R TSH jährlich bei Status nach RT

Dokumentation

O Ernährungszustand, Kauen, Schlucken
O Stimme
O Noxen
O Arbeitsfähigkeit
O soziale Aspekte

6 Nasopharynx

Die Angaben beziehen sich nur auf das sogenannte nasopharyngeale Karzinom und nicht auf andere, in diesem Bereich vorkommende Tumore.

TNM-Klassifikation

- T1 Tumor auf den Nasopharynx begrenzt oder Tumorausbreitung in den Oropharynx oder die Nasenhaupthöhle ohne parapharyngeale Infiltration
- T2 Tumor mit mit parapharyngealer Ausbreitung
- T3 Tumor infiltriert Knochenstrukturen der Schädelbasis und/oder die Nasennebenhöhlen
- T4 Tumor mit intrakranieller Ausbreitung und/oder Befall von Hirnnerv(en), Mastikatorraum, Fossa infratemporalis, Hypopharynx, Augenhöhle.
- N0 Keine regionären Lymphknotenmetastasen
- N1 Metastase(n) in unilateralen Lymphknoten oberhalb der Supraclaviculargrube, ≤ 6 cm in grösster Ausdehnung und/oder uni- oder bilaterale retropharyngeale Lymphknotenmetastasen, ≤6 cm in grösster Ausdehnung
- N2 Metastase(n) in bilateralen Lymphknoten oberhalb der Supraclaviculargrube, ≤ 6 cm in grösster Ausdehnung
- N3 Metastase(n) in Lymphknoten <6 cm und/oder in der Supraclaviculargrube
- N3a Metastase(n) > 6 cm
- N3b Metastase(n) in der Supraclaviculargrube

Stadien	N0	N1	N2	N3
T1	I	II	III	IV _B
T2				
T3				
T4	IV _A			
Alle M1	IV _C			

Allgemeine Diagnostik

Vollständige Anamnese	O	Symptome und Dauer dokumentieren
Vollständiger ORL-Status	O	Inkl. Nasopharyngoskopie, Ohrmikroskopie und Hirnnervenstatus
Biopsie des Primärtumors	O	Je nach Situation in LA oder Narkose
	➤	Idealerweise nach Bildgebung
Dokumentation	W	EBV-Nachweis in der Biopsie oder Tumorresektion
	O	von Primärtumor und Hals-Status inkl. TNM-Stadium

Weitere Abklärungen vor Therapieentscheid

MRI <i>und/oder</i> CT	O	Primärtumor und Hals
	➤	CT bei Verdacht auf Knocheninfiltration
Ultraschall	W	Zur Halsbeurteilung
CT Lunge/Oberbauch oder PET/CT	R	bei N+ zum Ausschluss von Fernmetastasen
Labor	W	EBV (IgA VCA, EA, EBNA)
Audiometrie	O	Tonaudiogramm
Panendoskopie	➤	Nicht indiziert!

Spezielle Diagnostik / Konsilien je nach Therapieentscheid

Zahnärztliche Beurteilung	O	Vor Radiotherapie (OPT)
---------------------------	---	-------------------------

Therapie

- Therapieentscheide sowie Änderungen der Behandlung: an interdisziplinärem "Tumor Boards" zu fällen, an dem auch das verbindliche klinische TNM-Stadium festzuhalten ist.
- **Primäre Therapie: Radio(chemo)therapie**

Indikation für Salvage Chirurgie

Hals R Neck dissection entsprechend dem
Bei klinisch oder radiologisch prätherapeutischen Befund
persistierenden Lymphknotenmetastasen

Primärtumor ➤ je nach Ausdehnung indiziert
Bei histologisch nachgewiesener Persistenz

Nachsorge

- | | |
|------------------------|---|
| 1. Kontrolle | <ul style="list-style-type: none"> O 2-3 Monate nach Abschluss Therapie O Dokumentation ob Patient eindeutig tumorfrei O Nasopharyngoskopie, ev. mit Biopsie O Ohrmikroskopie und Hirnnervenstatus |
| Weitere Nachkontrollen | <ul style="list-style-type: none"> O 1. + 2. Jahr : alle (1-)3 Monate R 3. - 5. Jahr : alle (4-)6 Monate |
| Inhalt | <ul style="list-style-type: none"> O Vollständiger HNO-Status inkl. Nasopharyngoskopie und Ohrmikroskopie O MRI oder CT oder PET/CT nach 3. 9, ev. 15 Monaten W Hals US R TSH jährlich bei Status nach RT W EBV (IgA VCA, EA, EBNA) ➤ Audiometrie je nach Situation |
| Dokumentation | <ul style="list-style-type: none"> O Ernährungszustand, Kauen, Schlucken O Stimme O Noxen O Arbeitsfähigkeit O soziale Aspekte |

7 Halsmetastasen bei unbekanntem Primärtumor (PT)

TNM-Klassifikation

- N1 Metastase in solitärem ipsilateralem Lymphknoten, 3 cm oder weniger in grösster Ausdehnung
- N2a Metastase in solitärem ipsilateralem Lymphknoten, mehr als 3 cm, aber nicht mehr als 6 cm in grösster Ausdehnung
- N2b Metastasen in multiplen ipsilateralen Lymphknoten, keiner mehr als 6 cm in grösster Ausdehnung
- N2c Metastasen in bilateralen oder kontralateralen Lymphknoten, keiner mehr als 6 cm in grösster Ausdehnung
- N3 Metastase(n) in Lymphknoten, mehr als 6 cm in grösster Ausdehnung

Vorgehen bei auf Lymphknotenmetastase verdächtigem Knoten

Verdächtig auf Plattenepithelkarzinom-Metastase ist insbesondere jeder solitäre, indolente zervikale Knoten bei Patienten über 40 Jahre, v.a. falls Nikotin- und/oder Alkoholabusus

Die Reihenfolge der einzelnen Abklärungsschritte kann je nach Situation variieren!

- Vollständige Anamnese
- inkl. mögliche Symptome eines Karzinoms im Kopf-Halsbereich
 - inkl. frühere Malignome (im Kopf-Halsbereich und anderswo)
 - inkl. frühere RT
 - inkl. präzise Angaben zu Nikotin- (pack-years) und Alkoholkonsum
- Vollständiger ORL-Status
- inkl. Palpation von Mundhöhle und Oropharynx sowie Speicheldrüsen und Schilddrüse
 - inkl. Endoskopie von Nase und Nasopharynx
 - flexible Endoskopie, falls Larynx / Hypopharynx sonst nicht adäquat einzusehen sind
 - inkl. Inspektion Kopf-Hals-Haut
 - inkl. Hirnnervenstatus

Weiteres Vorgehen falls damit kein PT gefunden wurde

- | | |
|------------------------------|--|
| FNP des verdächtigen Knotens | <ul style="list-style-type: none"> O mindestens 2x punktieren ➤ allenfalls – insbesondere bei nicht verwertbarem Material – erneute Punktion ➤ keine offene Biopsie (Ausnahme s.u.) W HPV und EBV-Untersuchung |
|------------------------------|--|

Vorgehen falls auch Zytologie keine Diagnose ergibt

- | | |
|---|---|
| Exzision des verdächtigen Knotens | <ul style="list-style-type: none"> O Schnellschnitt-Untersuchung des Knotens O Exzision in ND-Bereitschaft vornehmen ➤ wenn immer möglich ist komplette Exzision einer Biopsie vorzuziehen |
| Falls Schnellschnitt-Diagnose Plattenepithelkarzinom ergibt | R Primärtumorsuche mittels Panendoskopie in gleicher Narkose (nächster Abschnitt) |
| Falls PT mittels Panendoskopie gefunden | R Vorgehen je nach Grösse (Resektabilität) des PT und Abmachung mit Patienten: entweder
- PT-Resektion und ND oder
- Abbruch, weiteres Staging und Vorstellung in Tumor Board (s.u.) |
| Falls PT mittels Panendoskopie nicht gefunden | R ND in gleicher Narkose (Ausmass je nach Lokalisation der Metastasen), weitere PT-Suche (s.u.) und Vorstellung in Tumor Board |

Vorgehen falls Zytologie oder Histologie Plattenepithelkarzinom-Metastase ergibt, ein PT aber nicht erkenntlich ist

- | | | |
|--------------------------------|---|--|
| CT oder MRI oder PET-CT | } | <ul style="list-style-type: none"> O Schädelbasis bis Hals zur Primärtumorsuche |
| CT Lunge/Oberbauch oder PET/CT | | R ab N2 zum Ausschluss von Fernmetastasen |
| Untersuchung in Narkose | O | |

(Panendoskopie) umfasst

- Palpation von Mundhöhle und Oropharynx
 - Direkte Laryngopharyngoskopie
 - Ösophagoskopie
 - Bronchoskopie
- dient ebenfalls der PT-Suche
➤ falls PT-verdächtiger Befund: Biopsie
- Tonsillektomie (mindestens auf Seite des PT)
 - Biopsien Epipharynx und Zungengrund
 - Biopsien von in CT/MRI/PET-CT verdächtigen Befunden
- falls endoskopisch kein PT erkannt

Vorgehen falls Zytologie oder Histologie ein Malignom, aber nicht ein Plattenepithelkarzinom ergibt (z.B. Adenokarzinom, Lymphom).

- Primärtumorsuche resp. Staging je nach zytologischer / histologischer Diagnose
- im Rahmen des Tumor Boards zu entscheiden

Therapie bei Plattenepithelkarzinom-Metastase (falls kein PT gefunden wurde)

- Therapieentscheide sowie Änderungen der Behandlung sind im Rahmen eines interdisziplinären "Tumor Boards" zu fällen, an dem auch das – verbindliche – klinische TNM-Stadium festzuhalten ist.
- **Behandlungsoptionen: Chirurgie und/oder Radio(chemo)therapie**

Falls Chirurgie

- ND Levels I-IV (-V)
- falls Metastasen-Exzision nötig war zur Diagnose-Stellung, ND wenn immer möglich in gleicher Narkose

Indikationen für Nachbestrahlung nach Neck Dissection

- > pN1
extrakapsuläres Wachstum
Weichteilmetastase
- R RT Lymphabfluss (+ ev. potentielle PT-Lokalisation)

Therapie falls PT gefunden wurde

Je nach Lokalisation und Grösse des PT (siehe entsprechendes Kapitel)

Nachsorge

- | | | |
|--------------------|---|--|
| 1. Kontrolle | O | 2-3 Monate nach Abschluss Therapie |
| spätere Kontrollen | O | 1. + 2. Jahr : alle (1-)3 Monate |
| | R | 3. - 5. Jahr : alle (4-)6 Monate |
| Inhalt | O | inkl. Befragung nach möglichen Symptomen eines Karzinoms des oberen Aerodigestivtrakts |
| | O | vollständiger ORL-Status inkl. Palpation von Mundhöhle, Oropharynx, Speicheldrüsen und Schilddrüse |
| | O | inkl. Endoskopie der Nase |
| | O | flexible Endoskopie, falls Larynx / Hypopharynx sonst nicht adäquat einzusehen sind |
| | O | Halspalpation |
| | W | Hals US |
| | R | CT oder MRI oder PET-CT nach 3, 9, ev 15 Monaten |
| | O | TSH jährlich bei Status nach RT |
| Dokumentation | O | Ernährungszustand, Kauen, Schlucken |
| | O | Stimme |
| | O | Noxen |
| | O | Arbeitsfähigkeit und soziale Aspekte |

8 Nase / Nasennebenhöhlen

TNM-Klassifikation

<u>Anatomische Bezirke</u>	<u>Unterbezirke</u>
Nasenhaupthöhle	Septum Nasenboden Laterale Wand Vestibulum
Kieferhöhle	rechts/links
Siebbeinzellen	rechts/links

Kieferhöhle

- T1 Tumor auf die Schleimhaut der Kieferhöhle begrenzt ohne Arrosion oder Destruktion des Knochens
- T2 Tumor mit Arrosion oder Destruktion des Knochens einschliesslich Ausdehnung auf harten Gaumen und/oder mittleren Nasengang ausser Infiltration der posterioren Wand oder der Pterygoidplatten
- T3 Tumor infiltrierte eine oder mehrere der folgenden Strukturen: Knochen der dorsalen Wand der Kieferhöhle, Subkutangewebe, Boden oder mediale Wand der Orbita, Fossa pterygoidea, Sinus ethmoidalis
- T4a Tumor infiltrierte eine oder mehrere der folgenden Strukturen: Inhalt der vorderen Orbita, Wangenhaut, Processus pterygoideus, Fossa infratemporalis, Lamina cribrosa, Keilbeinhöhle, Stirnhöhle
- T4b Tumor infiltrierte eine oder mehrere der folgenden Strukturen: Orbitaspitze, Dura, Gehirn, mittlere Schädelgrube, Hirnnerven ausgenommen den maxillären Ast des N. trigeminus (V2), Nasopharynx, Clivus

Nasenhöhle und Siebbeinzellen

- T1 Tumor auf einen Unterbezirk der Nasenhöhle oder Siebbeinzellen beschränkt, mit oder ohne Arrosion des Knochens
- T2 Tumor in zwei Unterbezirken eines Bezirkes oder Ausbreitung auf einen Nachbarbezirk innerhalb des Nasen-Siebbeinzellen-Areals, mit oder ohne Arrosion des Knochens
- T3 Tumor breitet sich in die mediale Wand der Orbita oder den Orbitaboden oder in die Kieferhöhle, harten Gaumen oder Lamina cribrosa aus
- T4a Tumor infiltrierte eine oder mehrere der folgenden Strukturen: Inhalt der vorderen Orbita, Haut von Nase oder Wange, minimale Ausbreitung in vordere Schädelgrube, Processus pterygoideus, Keilbeinhöhle oder Stirnhöhle

- T4b Tumor infiltriert eine oder mehrere der folgenden Strukturen: Orbitaspitze, Dura, Gehirn, mittlere Schädelgrube, Hirnnerven ausgenommen den maxillären Ast des N. trigeminus (V2), Nasopharynx, Clivus
- N0 Keine regionären Lymphknotenmetastasen
- N1 Metastase in solitärem ipsilateralem Lymphknoten, 3 cm oder weniger in grösster Ausdehnung
- N2a Metastase in solitärem ipsilateralem Lymphknoten, mehr als 3 cm, aber nicht mehr als 6 cm in grösster Ausdehnung
- N2b Metastasen in multiplen ipsilateralen Lymphknoten, keiner mehr als 6 cm in grösster Ausdehnung
- N2c Metastasen in bilateralen oder kontralateralen Lymphknoten, keiner mehr als 6 cm in grösster Ausdehnung
- N3 Metastase(n) in Lymphknoten, mehr als 6 cm in grösster Ausdehnung

Stadien	N0	N1	N2	N3
T1	I	III	IV _A	IV _B
T2	II			
T3				
T4a				
T4b				
Alle M1		IV _C		

Allgemeine Diagnostik

- Vollständige Anamnese
- Symptome und Dauer derselben dokumentieren
 - Frage nach Risikofaktoren (Holzstaub)
 - Fragen nach Augensymptomen, Geruchsstörungen und Hirnnervenausfällen
- Vollständiger ORL-Status
- inkl. Nasenendoskopie, Hirnnervenstatus und Zahnstatus
- Biopsie des Primärtumors
- je nach Situation in LA oder Narkose
 - idealerweise nach Bildgebung

Dokumentation von Primärtumor und Hals-Status inkl. TNM-Stadium

Weitere Abklärungen vor Therapieentscheid

CT und/oder MRI oft CT und MRI indiziert bei diesen Tumoren
US Hals zur Halsbeurteilung
Panendoskopie ist nicht indiziert!

Spezielle Diagnostik / Konsilien je nach Therapieentscheid

Zahnärztliche Beurteilung vor Radiotherapie oder falls Zähne involviert (OPT)
Ophthalmologisches Konsil falls Orbita oder Sehnerv beteiligt
Neurochirurgisches Konsil falls intrakranielle Ausdehnung
Rekonstruktive Chirurgie falls grösserer Substanzdefekt zu erwarten ist

Therapie

- Therapieentscheide sowie Änderungen der Behandlung sind im Rahmen eines interdisziplinären "Tumor Boards" zu fällen, an dem auch das verbindliche - klinische TNM-Stadium festzuhalten ist.
- **Behandlungsoptionen: Chirurgie und/oder Radio(chemo)therapie je nach Histologie**

Die Behandlung der ersten Wahl ist chirurgisch. Eine primäre Chemotherapie muss bei undifferenzierten, kleinzellige oder neuroendokrinen NNH-Karzinomen oder bei Befall der Orbita in Betracht gezogen werden.

Falls Chirurgie

Primärtumor	➤ wenn möglich Orbita erhaltend operieren
	➤ Resektion durch äusseren Zugang oder endoskopisch je nach Ausgangslage
	➤ Neurochirurgischer Zugang je nach Tumorausdehnung
Hals	
cN0	R keine ND
cN+	O ND Levels I-IV (-V)

Indikationen für Nachbestrahlung

R	Indiziert, ausser bei kleinen Tumoren mit histologisch kompletter Resektion und fehlender LK-Metastasierung
---	---

Indikation für Salvage Chirurgie

Hals	
Bei klinisch oder bildgebend persist. LK	R ND entsprechend dem prätherapeutischen Befund
Primärtumor	
Histologisch nachgewiesene Persistenz	➤ je nach Ausdehnung indiziert

Nachsorge

1. Kontrolle	O 2-3 Monate nach Abschluss der Therapie
spätere Kontrollen	O 1 + 2. Jahr : alle (1-)3 Monate
	R 3 - 5. Jahr : alle (4-)6 Monate
Inhalt	O vollständiger ORL-Status inkl. Nasenendoskopie
	R CT und/oder MRI nach 3, 9, ev 15 Monaten
	O Halspalpation
	W Hals US

8 Nase / Nasennebenhöhlen

Dokumentation

W Ophthalmologisches Konsil

- Visusminderung
- Geruchssinn
- Arbeitsfähigkeit
- Noxen
- soziale Aspekte

9 Speicheldrüsen

TNM-Klassifikation

Die Klassifikation bezieht sich lediglich auf Parotis, Submandibularis und Sublingualis

- T1 Tumor 2 cm oder weniger in grösster Ausdehnung, ohne extraparenchymale Ausbreitung
- T2 Tumor mehr als 2 cm, aber nicht mehr als 4 cm in grösster Ausdehnung, ohne extraparenchymale Ausbreitung
- T3 Tumor mit extraparenchymaler Ausbreitung und/oder mehr als 4 cm in grösster Ausdehnung
- T4a Tumor mit Infiltration der Haut, der Mandibula, des äusseren Gehörganges und/oder des N. facialis
- T4b Tumor mit Infiltration der Schädelbasis, der Pterygoidplatten oder Ummauerung der A. carotis

Anmerkung: „Extraparenchymale Ausbreitung“ ist die klinische oder makroskopische Infiltration der Weichteile. Der lediglich mikroskopische Nachweis entspricht nicht der „extraparenchymalen Ausbreitung“ als Klassifikationskriterium.

- N0 Keine regionären Lymphknotenmetastasen
- N1 Metastase in solitärem ipsilateralem Lymphknoten, 3 cm oder weniger in grösster Ausdehnung
- N2a Metastase in solitärem ipsilateralem Lymphknoten, mehr als 3 cm, aber nicht mehr als 6 cm in grösster Ausdehnung
- N2b Metastasen in multiplen ipsilateralen Lymphknoten, keiner mehr als 6 cm in grösster Ausdehnung
- N2c Metastasen in bilateralen oder kontralateralen Lymphknoten, keiner mehr als 6 cm in grösster Ausdehnung
- N3 Metastase(n) in Lymphknoten, mehr als 6 cm in grösster Ausdehnung

Stadien	N0	N1	N2	N3
T1	I	III	IV _A	IV _B
T2	II			
T3				
T4a				
T4b				
Alle M1		IV _C		

9.1 Glandula parotis

Allgemeine Diagnostik (bei allen Parotistumoren)

Vollständige Anamnese	O	Symptome und Dauer derselben dokumentieren
	O	Fazialisparese, Schmerzen
Vollständiger ORL-Status	O	inkl Fazialisfunktion, Gehörgangsinspektion
US	R	Parotis und Hals
FNP	R	FNP des Tumors
	➤	keine offene Biospie

Spezielle Diagnostik bei (Verdacht auf) Parotiskarzinom

MRI <i>oder</i> CT	O	von Primärtumor und Hals
Röntgen-Thorax und internistische Abklärungen	➤	gemäss institutioneller Gewohnheit und Abhängigkeit der Situation (vor Narkose)
Dokumentation	O	von Primärtumor und Halsstatus, inkl. TNM-Stadium

Spezielle Diagnostik / Konsilien je nach Therapieentscheid

Zahnärztliche Beurteilung	O	falls Radiotherapie geplant (OPT)
Logopädie / Physiotherapie (Fazialisrehabilitation)	R	falls Fazialisrekonstruktion notwendig
Rekonstruktive Chirurgie	W	falls grösserer Substanzdefekt und/oder Fazialisrekonstruktion zu erwarten ist (s.u.)

Therapie

- Therapieentscheide sowie Änderungen der Behandlung sind im Rahmen eines interdisziplinären "Tumor Boards" zu fällen, an dem auch das – verbindliche – klinische TNM-Stadium festzuhalten ist.
- **Behandlungsoptionen: Chirurgie und ev. postoperative Radiotherapie**

Falls Chirurgie

Parotis

Primärtumor-Resektion mit Darstellung des N. fazialis und adäquatem Resektionsrand (laterale Parotidektomie mit Fazialis-erhalt bis erweiterte Parotidektomie mit Petrosektomie und / oder Unterkiefer-Resektion und Fazialisopferung je nach Situation)	R	bei unklarer Dignität Schnellschnitt-Kontrolle
	R	Erhalten des N. fazialis falls nicht vom Tumor infiltriert und prä-op. normale Funktion
	R	bei Fazialisresektion sofortige Rekonstruktion
	R	Einsatz eines Nervenreizgerätes oder Neuromonitorings des N. facialis

Hals

cN0	R	ND Levels II, ev. Level III (ND kontrovers!)
	O	ohne postoperative RT: ND Levels I-III
cN1-3	O	ND Levels I-IV (-V)

Indikationen für Nachbestrahlung

T1-4	➤	Indikation abhängig von Histologie (Grading) und Grösse des Tumors sowie Radikalität der Resektion
	➤	RT allenfalls einseitig möglich
	➤	Nerventransplantat ist keine Kontraindikation für eine RT

pN>1
extrakapsuläres Wachstum
Weichteilmetastase

Nachsorge

1. Kontrolle	O	2-3 Monate nach Abschluss der Therapie
	O	dokumentieren, ob Patient eindeutig tumorfrei
spätere Kontrollen	O	1. + 2. Jahr : alle (1-)3 Monate
	R	3. - 5. Jahr : alle (4-)6 Monate

9.1 Glandula parotis

➤ anschliessend je nach Histologie

Inhalt

- O ORL-Status, Fazialisfunktion
- O Halspalpation
- R MRI oder CT nach 3, 9, ev 15 Monaten
- W Hals US

Dokumentation

- O Ernährungszustand, Kauen, Schlucken
- O Fazialisfunktion
- O Arbeitsfähigkeit
- O soziale Aspekte

9.2 Glandula submandibularis

Allgemeine Diagnostik (bei allen Submandibularis-Tumoren)

Vollständige Anamnese	R	Symptome und Dauer derselben dokumentieren
Vollständiger ORL-Status	R	inkl. Palpation Mundboden
	➤	Funktion von N. lingualis, N. hypoglossus und R. marginalis des N. facialis prüfen
US	R	Submandibularis und Hals
FNP	O	FNP des Tumors
	➤	falls Dignität damit nicht klar, i.d.R. Drüsenexstirpation (oder ev. Biopsie) mit Schnellschnittkontrolle (s.u.)

Spezielle Diagnostik bei (Verdacht auf) Submandibulariskarzinom

MRI <i>oder</i> CT <i>oder</i> US	O	von Primärtumor und Hals
Röntgen-Thorax und internistische Abklärungen	➤	gemäss institutioneller Gewohnheit und Abhängigkeit der Situation (vor Narkose)
Dokumentation	O	von Primärtumor und Halsstatus, inkl. TNM-Stadium

Spezielle Diagnostik / Konsilien je nach Therapieentscheid

Zahnärztliche Beurteilung	O	falls Radiotherapie geplant (OPT)
Logopädie	W	falls Zungenfunktionsstörung zu erwarten
Rekonstruktive Chirurgie	W	falls grösserer Substanzdefekt (Mandibularekonstruktion) zu erwarten ist (s.u.)

Therapie

- Therapieentscheide sowie Änderungen der Behandlung sind im Rahmen eines interdisziplinären "Tumor Boards" zu fällen, an dem auch das – verbindliche – klinische TNM-Stadium festzuhalten ist.
- **Behandlungsoptionen: Chirurgie und ev. postoperative Radiotherapie**

Falls Chirurgie

Glandula submandibularis

Primärtumor-Resektion mit adäquatem Resektionsrand (mindestens Ausräumung Level I)	R	bei unklarer Dignität Schnellschnitt-Kontrolle
	R	Rekonstruktion je nach Situation zur bestmöglichen Wiederherstellung der Schluck-, Sprech- und Kaufunktion sowie Kosmetik
	➤	Resektion von N. lingualis und N. XII nur bei Infiltration

Hals

cN0	R	ND Levels I-III
cN1-3	R	ND Levels I-IV (-V)

Indikationen für Nachbestrahlung

T1-4	➤	Indikation abhängig von Histologie (Grading) und Grösse des Tumors sowie Radikalität der Resektion
	➤	RT allenfalls einseitig möglich

pN>1
extrakapsuläres Wachstum
Weichteilmetastase

Nachsorge

- | | |
|--------------------|--|
| 1. Kontrolle | <ul style="list-style-type: none">O 2-3 Monate nach Abschluss der TherapieO dokumentieren, ob Patient eindeutig tumorfrei |
| spätere Kontrollen | <ul style="list-style-type: none">O 1. + 2. Jahr : alle (1-)3 MonateR 3. - 5. Jahr : alle (4-)6 Monate➤ anschliessend je nach Histologie |
| Inhalt | <ul style="list-style-type: none">O ORL-Status, FazialisfunktionO HalspalpationR MRI oder CT oder US nach 3, 9, ev 15 |
| Monaten | <ul style="list-style-type: none">W Hals US |
| Dokumentation | <ul style="list-style-type: none">O Ernährungszustand, Kauen, SchluckenO Funktion von N. fazialis, N. lingualis und N. hypoglossusO ArbeitsfähigkeitO soziale Aspekte |

10 Schilddrüse

TNM-Klassifikation

- T1a Primärtumor ≤ 1 cm
T1b Primärtumor < 2 cm
- T2 Primärtumor 2–4 cm
- T3 Primärtumor >4 cm, innerhalb der Schilddrüse oder minimale extrathyreoidale Ausdehnung
- T4a Primärtumor jeder Grösse mit Ausdehnung ausserhalb der Schilddrüsenkapsel und Invasion von subkutanem Gewebe, Larynx, Trachea, Ösophagus oder N. recurrens
- T4b Tumor mit Invasion des prävertebralen Fasciengewebes oder Umwachsung der Carotis oder Mediastinalgefässe
- Alle anaplastischen Karzinome werden als T4 klassiert
- T4a Tumor unabhängig von der Grösse auf die Schilddrüse beschränkt (chirurgisch als resektabel beurteilt)
- T4b Tumor unabhängig von der Grösse mit Ausbreitung jenseits der Schilddrüsenkapsel (chirurgisch als nicht resektabel beurteilt)

Anmerkung

Multifokale Karzinome, gleich welcher Histologie, sollten mit (m) gekennzeichnet werden, wobei die höchste T-Kategorie die Klassifikation bestimmt.

- N0 Kein Lymphknotenbefall
- N1a Lymphknotenmetastasen Level VI (prätracheal, paratracheal, prälaryngeal, Delphische Lymphknoten)
- N1b Lymphknotenmetastasen anderer Level (unilateral, bilateral, kontralateral zervikal oder oberes Mediastinum)
- NX Unbekannter Lymphknotenstatus

Anmerkung

pN0 Selektive Neck-Dissektion und histologische Untersuchung üblicherweise von 6 oder mehr Lymphknoten. Wenn die histologisch untersuchten Lymphknoten tumorfrei sind, aber die Zahl der üblicherweise untersuchten Lymphknoten nicht erreicht wird, sollte dennoch pN0 klassifiziert werden.

Stadieneinteilung der Schilddrüsenkarzinome berücksichtigt auch die Histologie, und in einigen Fällen, das Patientenalter.

Papilläres und follikuläres Schilddrüsenkarzinom

	Alter < 45 Jahre	Alter > 45 Jahren
Stadium I	alle T, alle N, M0	T1, N0, M0
Stadium II	alle T, alle N, M1	T2, N0, M0
Stadium III		T3, N0, M0 T1, N1a, M0 T2, N1a, M0 T3, N1a, M0
Stadium IVA		T4a, N0, M0 T4a, N1a, M0 T1, N1b, M0 T2, N1b, M0 T3, N1b, M0 T4a, N1b, M0
Stadium IVB		T4b, alle N, M0
Stadium IVC		alle T, alle N, M1

Medulläres Schilddrüsenkarzinom

Stadium I	T1, N0, M0
Stadium II	T2-T3, N0, M0
Stadium III	T1-3, N1a, M0
Stadium IVA	T1-3, N1b, M0 T4a, jedes N, M0
Stadium IVB	T4b, jedes N, M0
Stadium IVC	Jedes T, jedes N, M1

Anaplastisches Schilddrüsenkarzinom

Stadium IVA	T4a, jedes N, M0
Stadium IVB	T4b, jedes N, M0
Stadium IVc	Jedes T, jedes N, M1

Allgemeine Diagnostik (bei allen solitären Schilddrüsen-Knoten)

Vollständige Anamnese	<ul style="list-style-type: none"> O Symptome und Dauer derselben dokumentieren O Angaben zu früherer perkutaner RT der Halsregion und familiärem Auftreten von Schilddrüsenkrankheiten
Vollständiger ORL-Status	<ul style="list-style-type: none"> O SD-Palpation: Beurteilung der Konsistenz des Knotens, Schluckverschieblichkeit O Laryngoskopie (Stimmbandbeweglichkeit)
Labor	<ul style="list-style-type: none"> O TSH ➤ Tg kein sensitiver/spezifischer Test für SD-Karzinome ➤ Calcitonin kein Routinetest
US FNP des Knotens	<ul style="list-style-type: none"> O SD und Hals R Knoten >1cm R Knoten <1cm, wenn sonografisch suspekt R sonografisch gesteuert
Szintigrafie	<ul style="list-style-type: none"> O TSH erniedrigt

Spezielle Diagnostik bei (Verdacht auf) Schilddrüsen-Karzinom

MRI (ev. CT ohne Kontrastmittel)	R	bei Verdacht auf Organ übergreifendes Wachstum
Serumkalzium	R	als Ausgangswert
Calcitonin im Serum, ggf CEA	O	bei Verdacht auf medulläres Schilddrüsen-Ca
Endokrinologische Abklärung (Konsilium)	W	insbesondere bei Verdacht auf MEN II Syndrom (multiple endokrine Neoplasien)
CT od. MRI (Hals/Thorax/Abdomen) ev. PET-CT ev. Knochenszintigrafie	<ul style="list-style-type: none"> ➤ 	bei medullärem und anaplastischen Karzinom zum Ausschluss von Fernmetastasen

Dokumentation	<input type="radio"/>	TNM	
	<input type="radio"/>	Histologie	⇒ Stadium I-IV
	<input type="radio"/>	Alter	(s. oben)

Therapie

- Therapieentscheide sowie Änderungen der Behandlung sind im Rahmen eines interdisziplinären "Tumor Boards" (unter Miteinbezug von Endokrinologie und Nuklearmedizin!) zu fällen, an dem auch das – verbindliche – klinische TNM-Stadium festzuhalten ist.
- **Behandlungsoptionen: Chirurgie und Radiojodtherapie, [ev. + (Chemo-)RT]**

Falls Chirurgie

Schilddrüse

Solitäre, intraglanduläre papilläre Mikrokarzinome (<1cm) ohne LK-Metastasen und ohne frühere Halsbestrahlungen	R	Hemithyreoidektomie onkologisch genügend
---	---	--

Übrige papilläre, follikuläre und medulläre Karzinome (sowie anaplastische Karzinome mit nicht organüberschreitendem Wachstum)	R	Standard = totale Thyreoidektomie
--	---	-----------------------------------

Hals

Papilläre und follikuläre Karzinome cT1/2 cN0 <45y	R	keine ND
cT3/4 cN0 oder >45y	R	ND Level VI
cN1a	R	ND Level VI
cN1b	O	ND Level II-VI uni- od. bilateral

Medulläres Karzinom

cN0	R	ND Level VI bei T1
	R	ND Level II-VI bilateral >T1
cN1	O	ND Level II-VI bilateral W mediastinale Lk-Ausräumung befundabhängig (nicht prophylaktisch)

Indikationen zur Radiojod-Nachbehandlung

Alle gut differenzierten Schilddrüsenkarzinome (ausser pT1a)	R	durch Endokrinologie und/oder Nuklearmedizin (allenfalls in gemeinsamem interdisziplinärem Tumor Board zu entscheiden)
--	---	--

Nachsorge

Alle gut differenzierten
Schilddrüsenkarzinome

- i.d.R. durch Endokrinologie
und/oder Nuklearmedizin

11 Die Rolle der Chemotherapie bei Plattenepithelkarzinomen von Mundhöhle, Pharynx und Larynx

Die Chemotherapie bei Plattenepithelkarzinomen im Bereiche der Mundhöhle, des Pharynx und des Larynx kann entweder vor der Bestrahlung (neoadjuvant), während der Bestrahlung (konkomitierend), nach der Bestrahlung (adjuvant) oder in der palliativen Situation bei austherapierten lokoregionären Rezidiven oder Fernmetastasen eingesetzt werden. Die Chemotherapie alleine ist in der Regel nicht kurativ. Die Chemotherapie soll einerseits den lokoregionären Effekt der Bestrahlung verstärken und andererseits durch die systemische Wirkung das Auftreten von Fernmetastasen reduzieren.

Im kurativen Kontext wird die Chemotherapie aktuell fast ausschliesslich konkomitierend mit der Bestrahlung (Radiochemotherapie) eingesetzt. Dies sowohl bei der primären wie auch der postoperativen Radiochemotherapie. Grundsätzlich ist die Radiochemotherapie nur bei fortgeschrittenen Karzinomen (T3/4 und/oder N+; stages III/IV) indiziert.

Bei der primären kombinierten Radiochemotherapie wird in der Regel Cisplatin oder Carboplatin, bei Kontraindikationen für Platine der EGFR-Rezeptor-Antikörper Cetuximab eingesetzt. Cisplatin wird häufig mit 5-FU (Fluorouracil) kombiniert, obwohl der zusätzliche Effekt des 5-FU sehr kontrovers ist. Daher wird diese Kombination bei der konkomitierenden Radiochemotherapie kaum mehr eingesetzt, hat aber bei einer allfälligen Induktionschemotherapie oder palliativen Chemotherapie durchaus noch ihren Platz. Die Kombination der Radiotherapie mit der Chemotherapie führt zu einer Verbesserung der lokoregionären Tumorkontrolle und zu einem Ueberlebensvorteil von etwa 8% gegenüber der alleinigen Radiotherapie. Der Preis hierfür ist eine ausgeprägte Steigerung der Akuttoxizität.

Bei der postoperativen kombinierten Radiochemotherapie werden die gleichen Substanzen wie bei der primären Radiochemotherapie eingesetzt. Die Kombination der Therapie führt zu einer Verbesserung der lokoregionären Tumorkontrolle und zumindest gemäss einer grossen europäischen Studie auch zu einem Ueberlebensvorteil. Die Indikation für den Zusatz der Chemotherapie zur postoperativen Bestrahlung wurde in den verschiedenen Studien zum Teil unterschiedlich gehandhabt. Zusammengefasst ist diese aber bei einer R1-Resektion und beim Vorliegen von extrakapsulärem Wachstum in den Lymphknotenmetastasen indiziert.

Die neoadjuvante Chemotherapie oder Induktionschemotherapie hat bis vor kurzem praktisch an Bedeutung vollständig verloren, weil sich in Studien hierfür kein Vorteil bezüglich lokoregionärer Tumorkontrolle oder Ueberleben zeigte. Erst kürzlich wurde mit der Einführung der Taxane dieses Thema neu beleuchtet. Die ersten positiven Berichte werden aktuell in grossen Studien überprüft, so dass die Induktionschemotherapie allenfalls in Zukunft wieder eine vermehrte Rolle spielen könnte. Allerdings ist dieses Schema mit einer extremen Steigerung der Akuttoxizität vergesellschaftet.

Die adjuvante Erhaltungskemotherapie nach erfolgter Radiotherapie ist aufgrund von fehlenden positiven Resultaten in den meisten Studien praktisch verlassen worden. Einzig beim Nasopharynxkarzinom existieren noch Schemen mit adjuvanten Chemotherapiezyklen, deren Benefit in der Literatur aber umstritten ist.

Referenzen:

Vermorken JB. Medical Treatment in Head and Neck Cancer. *Ann Oncol* 2005;16(Suppl 2):ii258-64.

Bernier J et al. Defining Risk Levels in Locally Advanced Head and Neck Cancers : A Comparative Analysis of Concurrent Postoperative Radiation plus Chemotherapy Trials of the EORTC and RTOG. *Head Neck* 2005;843-50.

Pignon JP et al. Chemotherapy added to locoregional treatment for head and neck squamous-cell carcinoma: three meta-analyses of updated individual data. *Lancet* 2000;355:949-55.

Vermorken JB et al. Overview of the efficacy of cetuximab in recurrent and/or metastatic squamous cell carcinoma of the head and neck in patients who previously failed platinum-based therapies. *Cancer* 2008;112:2710-9.

Bonner JA et al. Radiotherapy plus cetuximab for squamous-cell carcinoma of the head and neck. *N Engl J Med* 2006;354:567-78.

Bernier J et al. Adjuvant therapy in patients with resected poor-risk head and neck cancer. *J Clin Oncol* 2006;24:2629-35.

Vermorken JB et al. Cisplatin, Fluorouracil, and Docetaxel in unresectable head and neck cancer. *N Engl J Med* 2007;357:1695-704.

Vermorken JB et al. Platinum-based chemotherapy plus cetuximab in head and neck cancer. *N Engl J Med* 2008;359:1116-27.

12 Literatur

<http://www.hno.org/leitl.htm>

<http://www.krebsgesellschaft.de/ISTO/Standards/index.html>

<http://oralcancerfoundation.org/treatment/pdf/head-and-neck.pdf>

<http://www.ahns.info/clinicalresources/guidelines.php>

<http://www.entuk.org/publications/>

<http://www.sign.ac.uk/guidelines/fulltext/90/index.html>

<http://www.mayoclinic.org/head-and-neck-cancer/>

<http://www.esmo.org/education/esmo-clinical-recommendations.html>

<http://www.cancercare.on.ca/toolbox/qualityguidelines/diseasesite/head-neck-eps/>

TNM Classification of Malignant Tumours, 7th edition, Eds: L.H.Sobin, Ch.Wittekind.
John Wiley & Sons, New York, 2009 (<http://www.wiley.com/go/oncology>)

WHO Pathology and Genetics of Head and Neck Tumors. Eds: L Barnes, JW
Eveson, P Reichart, D Sidransky. IARC Press, Lyon, 2005.